Ueber das

Verhalten der Samenkörperchen

bei gesunden und kranken Menschen,

nebst einigen Bemerkungen

zur pathologischen Histologie des Hodens.

Inaugural-Dissertation

zur

Erlangung der Doctorwürde

in der

Medicin, Chirurgie und Geburtshilfe

unter dem

Präsidium des Herrn Prof. Dr. O. Bollinger,

Conservator des pathologischen Instituts,

der

hohen medicinischen Facultät in München

vorgelegt von

August Busch,

approb. Arzt aus Lübeck.

München.

Druck von R. Oldenbourg.

1882.

Ueber das

Verhalten der Samenkörperchen

bei gesunden und kranken Menschen,

nebst einigen Bemerkungen

zur pathologischen Histologie des Hodens.

Inaugural-Dissertation

zur

Erlangung der Doctorwürde

in der

Medicin, Chirurgie und Geburtshilfe

unter dem

Präsidium des Herrn Prof. Dr. O. Bollinger,

Conservator des pathologischen Instituts,

der

hohen medicinischen Facultät in München

vorgelegt von

August Busch,

approb. Arzt aus Lübeck.

München.

Druck von R. Oldenbourg.

1882.

Digitized by the Internet Archive
in 2026

https://archive.org/details/IA41554609_0142

Die Frage nach der Zeugungsfähigkeit oder Unfähigkeit eines Mannes ist nach verschiedenen Richtungen von der weitgehendsten Bedeutung. Ganz abgesehen von dem natürlichen Interesse, welches diese Frage für jeden Menschen bietet, greift dieselbe stark über auf praktische sociale Verhältnisse — ich erinnere nur z. B. an die, oft geradezu als Unglück zu bezeichnende Kinderlosigkeit der Ehen — und mehr noch auf juridische Verhältnisse, wie Fälle von Vaterschaftsklagen, Unzucht aller Art, Ehescheidungsklagen etc.

In beiden erwähnten Richtungen, social wie juridisch, ist mit Rücksicht auf den gebrauchten Ausdruck „Zeugungsfähigkeit des Mannes“ die in neuerer Zeit erfolgte strenge Begrenzung und das scharfe Auseinanderhalten der Begriffe „Impotenz“ und „Sterilität“ von grösster Wichtigkeit. Der Kernpunkt der Unterscheidung ist hier der, dass der Zustand der Impotenz das Zustandekommen einer Cohibitatio lege artis, sei es aus psychischen oder mechanischen Gründen (letztere sind Bildungsfehler oder erworbene Zustände) ausschliesst; dagegen bei der Sterilität des Mannes die betreffenden Individuen wohl die genügende Potentia coeundi besitzen, aber ein nicht befruchtungsfähiges Sperma liefern. Vorausgesetzt ist hierbei die Richtigkeit der allgemeinen und wohl zweifellos feststehenden

Ansicht, dass ohne das Vorhandensein lebender, sich bewegender Spermatozoen niemals eine Befruchtung stattfinden kann. Die Impotenz erforschen wir dementsprechend im einzelnen Falle aus der Anamnese oder aus der localen Untersuchung; die Sterilität kann einzig und allein mit Hilfe des Mikroskops präcise diagnosticirt werden, nämlich durch den Nachweis, dass einem Sperma das befruchtende Princip, die Spermatozoen gänzlich fehlen, oder dass letztere, wie in selten beobachteten, noch etwas dunklen Fällen, qualitativ verändert sind. Der erstere Zustand, das Fehlen der Samenfäden wird von den neueren Autoren mit dem Namen Azoospermie bezeichnet.

Allerdings kannte schon Ephesius Rufus ohne Mikroskop einen ähnlichen Zustaud aus rein praktischer Erfahrung, indem er erzählt: Eunuchi quidem semen sed infecundum ejiciunt — natürlich Secrete der accessorischen Geschlechtsdrüsen, die ja auch sonst stets ihren Segen zu dem grossen Acte geben. Aehnlich erzählt in neuester Zeit Pelikan[1]) von den Skopzen, einer religiösen Secte in Russland, deren Mitglieder es als ein besonders gottgefälliges Werk betrachten, sich die Genitalien in verschiedentlicher Weise zu verstümmeln, dass manche dieser wunderbaren Heiligen, denen beide Hoden fehlten, noch Erectionen bekamen und dass sogar einzelne derselben sich verheiratheten.

Die Erkenntniss der Sterilität beim Manne und die Erforschung ihrer Häufigkeit hat ihren Werth in practischer Beziehung namentlich in Erwägung dessen, dass früher in fast allen Fällen von Kinderlosigkeit der Ehen, wo nicht geradezu Impotenz des Mannes nachzuweisen war, die Schuld auf Seiten der Frau gesucht und in Folge dessen bei dieser wohl oft eine vergebliche Therapie eingeleitet wurde. Deshalb stammen auch fast alle bisherigen Untersuchungen über diesen Punkt theils von Frauenärzten, theils wegen der oben erwähnten juridischen Beziehungen von Gerichtsärzten.

Als einer der ersten, welche sich ausführlicher mit dieser Sache beschäftigten, untersuchte Casper[2]) das Sperma von 33 durch Unglücksfälle oder nach ganz kurzer Krankheit zu Grunde gegangenen

1) Pelikan, Das Skopzenthum in Russland. Giessen 1876.
2) Casper, Handb. d. gerichtl. Medicin Bd. 1 S. 140 ff. Berlin 1860.

Männern. Sein Resultat war: keine Spermatozoen in 11 Fällen, darunter der jüngste ein 14½jähriger, wenige in 13 Fällen, viele in 9 Fällen, unter letzteren ein 94jähriger. Die übrigen waren im Alter von 16—68 Jahren.

Dagegen behauptet Liégeois [1]) auf Grund von Untersuchungen am Sperma Lebender, beim gesunden Erwachsenen seien stets Samenfäden zu finden; Casper habe meist in Fällen untersucht, wo gewaltsame Todesursachen vorgelegen hätten, und da sei Samenergiessung post mortem (?) nichts seltenes [2]).

Liegéois fand angeblich selbst bei sehr jungen Leuten im Alter von 14—16 Jahren, ebenso bei alten Leuten Spermatozoen. Auch zieht dieser Beobachter aus einzelnen Untersuchungen bei Individuen mit acuten und chronischen Krankheiten den Schluss, dass diese Processe die Bildung der befruchtenden Elemente nicht aufheben, vermisste dagegen letztere gänzlich bei einem kinderlosen, kräftigen Cryptorchen. Ausserdem sah Liégeois unter 21 Fällen von Azoospermie durch Versperrung der Samenleiter 13mal die geschlechtliche Leistungsfähigkeit völlig ungestört; nur 8mal war dieselbe mehr oder weniger reducirt, aber keineswegs aufgehoben.

Levy [3]) berichtet über 2 von ihm beobachtete Fälle von Unfruchtbarkeit in mehrjähriger Ehe durch Schuld der betreffenden Ehemänner. In dem einen Falle war der rechte Hode gross, sehr hart und empfindungslos, der linke ganz atrophisch, in dem andern Falle keine Veränderung an den Genitalien; bei beiden keine Spur von Spermatozoiden bei mehrfacher Untersuchung unmittelbar post coitum.

Die ausgedehntesten Untersuchungen an Lebenden stellte bis jetzt Kehrer [4]) an, welcher schon früher behauptet hatte, dass ¼,

1) Liégeois, Veränderung des Samens in Krankheiten. Ref.: Virchow's Jahresber. für 1869 Bd. 1 S. 257.

2) Es ist doch wohl eine etwas gesuchte und wenig stichhaltige Behauptung, dass wegen eines einmaligen, obendrein nur wahrscheinlichen Samenergusses in so relativ häufiger Zahl keine Spur von Samenfäden gefunden wurde.

3) Levy, Mikroskop und Sterilität. Aerztl. Intelligenzbl. München 1879. Nr. 1 und 2.

4) Kehrer, Zur Sterilitätslehre. Beiträge zur klinischen und experimentellen Geburtskunde und Gynäkologie Bd. 2 Heft 1 S. 76 ff. Giessen 1879.

wenn nicht mehr, aller Fälle von Sterilitas matrimonii auf die Männer, namentlich deren Azoospermie zurückzuführen sei. Kehrer untersuchte in 40 Fällen von Sterilitas matrimonii, in denen auf Seiten der Frauen nachweisbar nichts Pathologisches vorlag, das Sperma der Männer mikroskopisch, „gleichgültig ob Verdachtsgründe betreffs der Qualität desselben bestanden oder nicht". In diesen 40 Fällen von meist vieljähriger Sterilität der Ehen bestand 14 mal Azoospermie, darunter 9 mal permanent. Es kommt nach Kehrer auch Azoospermie vor in Fällen, wo weder die Anamnese noch die Untersuchung der Genitalien noch die makroskopische Betrachtung des Sperma irgendwelche Verdachtsgründe ergaben; wo der Coitus ohne Schwierigkeit und mit reichlicher Ejaculation ausgeführt wurde. Zu betonen ist, dass bei den 14 Fällen von Azoospermie 8 mal frühere Gonorrhoe zugegeben wurde, meist mit Orchitis complicirt, letztere jedoch meist nur einseitig. Anschliessend an diese Beobachtungen über Azoospermie meint dann Kehrer mit allerdings sehr berechtigter Maassen vorsichtiger Ausdrucksweise: „Sollte einmal der Standpunkt zur Geltung kommen, dass, ganz abgesehen von idealen Seiten, einfach praktisch, menschlich und juristisch genommen, ein Hauptzweck der Ehe in legitimer Kinderzeugung zu suchen sei, dann würde auch die Frage nach dem Bestehen einer durch öftere Samenuntersuchungen festgestellten Azoospermie eine praktische, juristische Bedeutung gewinnen."

Fürbringer[1]) hat, abgesehen vom höheren Greisenalter, bei der Untersuchung von 41 Leichen (nach den verschiedensten acuten und chronischen Krankheiten) 10 mal gar keine, 17 mal nur spärliche Spermatozoen gefunden. Derselbe Forscher beobachtete 10 Fälle von Spermatorrhoe, einen solchen von Azoospermatorrhoe, d. h. spontanen Samenfluss mit Fehlen der befruchtenden Elemente.

In allerjüngster Zeit berichtet endlich noch Sinéty[2]) von 3 Fällen kinderloser Ehen, in welchen dem Weibe wegen Mangels jeder Abnormität und nach mehrmaligem Fehlschlagen künstlicher

1) Fürbringer, Ueber Spermatorrhoe und Prostatorrhoe. Volkmann's Samml. klin. Vortr. Nr. 207.

2) Sinéty, Beobachtungen über Sterilität beim Manne. Ref.: Wiener Medic. Wochenschrift (1882) Nr. 17 S. 502.

Befruchtungsversuche keine Schuld an der Sterilität zugeschrieben werden konnte, dagegen sämmtliche Spermatozoen der 3 Ehemänner, von denen 2 Phthisiker, einer sonst sehr herabgekommen war, bei der gleich nach der Ejaculation vorgenommenen Untersuchung schon bewegungslos waren oder kurz nachher keine Bewegung mehr zeigten.

Nicht unerwähnt lassen will ich schliesslich die recht interessanten Thierversuche, welche Plönnies[1]) im Anschluss an künstliche Befruchtungsversuche an Hunden machte. Derselbe prüfte nämlich an seinen Versuchshunden den Einfluss, welchen die zu häufig wiederholte Samenentleerung auf den Gehalt des Samens an Spermatozoen ausübte. Das Sperma wurde meist durch elektrische Reizung des Rückenmarks erhalten, indem die Elektroden in der Gegend des Kreuzbeins aufgesetzt wurden (Nervi erigentes) in andern Fällen durch directe mechanische Reizung der Glans. Das Hauptresultat dieser Versuche war: häufige, in kurzen Zwischenräumen einander folgende Samenentleerungen verursachen bedeutende Abnahme an Menge des Sperma und an Samenfäden in denselben bis zu gänzlichem Fehlen der letzteren. Auch bei dem bestgenährten Thier tritt auf wiederholte Reizung der Zeitpunkt ein, wo die Samenentleerung ihre Grenze erreicht. Es kann also, wie Plönnies betont, sehr wohl normale Erection nebst Ejaculation zu Stande kommen, ohne dass das entleerte Sperma das befruchtende Princip enthält.

Andrerseits beobachtet man in der Thierzucht öfters, dass eine übermässige Anstrengung des männlichen Zeugungsvermögens keine Sterilität, wohl aber eine schwächliche, pathologisch belastete Nachkommenschaft bedingt. So erzählt Settegast[2]) von einem Schafzüchter, der im Verlaufe von 4 Wochen 170 Mutterschafe von einem einzigen Bocke erfolgreich belegen liess. Der Bock blieb gesund und zeugungsfähig, aber die von ihm in so kurzer Zeit erzeugten Lämmer verfielen grösstentheils früher oder später der Traberkrankheit, einer Art von Tabes dorsalis.

---

1) Plönnies, Künstliche Befruchtung einer Hündin nebst Untersuchungen auf Spermatozoen. Inauguraldissertation. Rostock 1876.

2) Settegast, Die Thierzucht (1878) 4. Aufl. S. 117. Citat nach Bollinger: „Ueber Vererbung von Krankheiten". Beiträge zur Biologie. Jubiläumsschrift für Geheimerath v. Bischoff.

Alle diese, theils klinisch, theils post mortem vorgenommenen Untersuchungen — abgesehen von den zuletzt erwähnten Thierversuchen — haben also hauptsächlich als Resultat ergeben, dass Fälle von Azoospermie und der dadurch bedingten Sterilität auf Seiten des Mannes theils bei allgemeinen oder localen pathologischen Zuständen, theils aus bisher noch nicht erklärten Ursachen vorkommen, und zwar häufiger als man wohl im Allgemeinen anzunehmen geneigt ist.

Auf Anregung von Seiten des Hrn. Prof. Bollinger untersuchte nun Verfasser auf das quantitative Vorhandensein von Spermatozoen bei sämmtlichen männlichen Leichen, welche während eines längeren Zeitraumes im pathologischen Institut zu München zur Section kamen, und zwar ohne Auswahl der Fälle. Die sämmtlichen Untersuchungen wurden in den ersten 24—36 Stunden nach dem Tode des Individuums gemacht, und zwar an beiden Hoden, Nebenhoden und Vasa deferentia; in einzelnen Fällen wurden dieselben auch auf den Inhalt der Vesiculae seminales ausgedehnt. Ich lasse hier die Fälle selbst folgen; dieselben sind, einem praktischen Bedürfniss entsprechend, je nach der Dauer der vorausgegangenen Krankheiten in 3 Klassen eingetheilt. Der Befund ist bezeichnet mit: keine, sehr wenig, wenig, viele, sc. Spermatozoen. Die angegebenen Gewichte beziehen sich auf den Hoden sammt Nebenhoden bis zum deutlichen Abgang des Vas deferens [1]).

I. Plötzlicher Tod durch Unglücksfall oder Selbstmord.

Fall 1. Tagelöhner, 16 J. Commotio cerebri. Kam moribund ins Spital, verstarb nach ½ Stunde. Lungenödem. Kräftiger Körper. K. 44 Kilo. r. H. 16,1 [2]). l. H. 13,3. r. V. d. keine, l. V. d. sehr viele Sptzn., zum Theil noch in lebhafter Bewegung. Beide N.-H. wenig Sptzn. H. prall, mässig blutreich. Durchschnitt blass-grau-röthlich.

Fall 2. Metzger, 22 J. Vulnus sclopet. capit. Sehr kräftig gebauter Körper, starkes Fettpolster und Musculatur. K. 68½. r. H. 23,1. l. H. 21,8. Im r. V. d. wenig, im l. V. d. viele Sptzn. In den Vesiculae semin. sehr viele. Beide N.-H. wenig.

---

1) Abkürzungen: r. H. = rechter Hode, l. H. = linker Hode. N.-H. = Nebenhode. V. d. = Vas deferens. Sptzn. = Spermatozoen. K. = Körpergewicht in Kilo.

2) Gewicht der Hoden in Gramm.

Fall 3. Bräugehilfe, 25 J. Ziemlich kräftiger Körper, Fettpolster mässig, Musculatur gut entwickelt. Fractura bas. cran. Commotio cerebri. K. 54. r. H. 23,0. l. H. 23,8. Ueberall sehr wenig Sptzn.

Fall 4. Zimmermann, 32 J. Verunglückt bei einem Neubau. Grosser, kräftig gebauter Körper. Gut entwickeltes Fettpolster und Musculatur. K. 70. r. H. 7,0. l. H. 21,8. Rechtsseitiger Scrotalbruch, in Folge dessen Atrophie mit vollständiger Functionslosigkeit des r. H. Links wenig Sptzn. Beide H. sehr blutarm, von blassgrauer Farbe.

Fall 5. Kaufmann, 35 J. Vulnus sclopet. capit. Tod nach 6 Tagen. Eitrige Meningitis, Cor adipos. Sehr kräftiger Körper, stark entwickelte Musculatur. K. 62. r. H. 24,2. l. H. 23,0. Befund: r. V. d. keine. l. V. d. sehr wenig. Beide N.-H. sehr viele.

Fall 6. Tapeziermeister, 40 J. Suicidium durch einen Revolverschuss. Tod nach 2 Stunden. Cor adipos., Pachymeningitis et Leptomeningitis chronic. Kräftiger Körper, Fettpolster und Musculatur reichlich. K. 60. r. H. 20,7. l. H. 18,8. Rechts viele, links sehr wenig Sptzn.

Fall 7. Bräugehilfe, 55 J. Potator. Kräftig gebauter, wohlgenährter Körper. Tod durch Ertrinken. Cor bovinum, Lebercirrhose, Stauungsnieren, chronische Leptomeningitis, doppelseitiger Scrotalbruch. Ein Hode 22,0. Befund: wenig.

Resultat: Unter 7 Fällen viele Spermatozoen 4 mal, wenig 3 mal, keine 0 mal.

II. Tod durch acute Krankheiten, die muthmasslich nicht über vier Wochen dauerten.

Fall 8. 17 J. Kräftiger Körper, sehr geringes Fettpolster. Tod an Typhlitis stercoralis mit Perforation des Proc. vermif. und jauchiger Peritonitis. K. 50. r. H. 14,0. l. H. 21,0. Am l. N.-H. eine linsengrosse Cyste mit hellem zähen Inhalt, wenig Sptzn. In beiden V. d. viele, in beiden H. und N.-H. wenig.

Fall 9. Maler, 21 J. Ziemlich kräftiger Körper. Parotitis mit ausgedehnter Phlegmone und Fäulnissemphysem. Ziemlich kräftiger Körper K. 44½. r. H. 18,7. l. H. 18,9. Befund: theils wenig, theils sehr wenig.

Fall 10. Zinngiesser, 22 J. Tod nach Herniotomie an Peritonitis septica. K. 49. l. H. 9,7. H. klein und schlaff, mässig blutreich. Ueberall keine Sptzn.

Fall 11. 25 J. Acute Desquamativ-Pneumonie in allen 5 Lappen. Tuberculöse Geschwüre an der Ileocoecalklappe. Alte käsige Heerde in beiden Lungenspitzen. K. 52. r. H. 16,8. l. H. 14,7. Beide schlaff. Befund: r. V. d. sehr viele. l. V. d. wenig. Beide H. und N.-H. wenig.

Fall 12. 27 J. Pleuritis duplex, Icterus catarrhalis. Ziemlich kräftiger Körper, stark entwickelte Musculatur. K. 57½. r. H. 11,9. l. H. 11,6. Die H. prall, saftreich, blass-grau. Rechts sehr viele, links viele Sptzn.

Fall 13. Dr. med., 31 J. Thrombos. art. brach., Gangraena manus dextr., Amputat. antibrach., Endocarditis, Pleurit. dextr. Ziemlich bedeutende Abmagerung, Hautdecken sehr blass. K. 57. r. H. 16,9. l. H. 18,2. H. schlaff, Durchschnitt dunkel-braunroth. r. V. d. viele. Sonst keine.

Fall 14. Schäfflergehilfe, 32 J. Basilarmeningitis, Schrumpfniere, Myocarditis. Sehr kräftiger Körper, gut entwickeltes Fettpolster, reichliche Musculatur. K. 51. r. H. 19,8. l. H. 17,7. H. prall, saftreich, blassgraue Farbe. Rechts wenig, links viele Sptzn.

Fall 15. Knecht, 33 J. Stark abgemagerter Körper. Fettpolster geschwunden, Musculatur atrophisch. K. 35½. Amput. femor. dextr., Septico-Pyämie, alte cirrhotische Heerde in den Lungen, Pleuritis sicca, Herzatrophie. H. mässig prall, blut- und saftarm, Durchschnitt blass, hellgrau, überall keine Sptzn.

Fall 16. Arbeiter, 49 J. Croupöse Pneumonie, Pleuritis, Bronchitis. Kräftiger Körper, Musculatur gut. K. 59. r. H. 16,2. l. H. 16,5. H. schlaff, blutarm, Gewebe brüchig, körnig getrübt, in fettiger Degeneration. l. V. d. sehr wenig, sonst keine. In den V. d. meist Fett und Epithelien.

Fall 17. Metzger, 52 J. Mittelmässiger Ernährungszustand, Musculatur blass, anämisch. Allgemeine acute Miliartuberculose, Pleuritis, Cor adipos. K. 51. r. H. 18,9. l. H. 17,6. H. schlaff, blut- und saftarm., Durchschnitt grau-rosa. l. V. d. wenig Sptzn., sonst gar keine.

Fall 18. 55 J. Apoplexia cerebri, chronische Endocarditis, Emphysema pulm., Granular-Nieren. Kräftiger Körper, Musculatur stark, Fettpolster mässig. Allgemeine Anämie. K. 54. r. H. 17,7. l. H. 18,2. An den Köpfen beider N.-H. bohnengrosse Cysten mit vielen Sptzn. In beiden H. und N.-H. wenig.

Fall 19. Knecht, 61 J. Apoplex. cerebr., Emphys. pulm., hämorrh. Infarcte in den Lungen, Herzhypertrophie, Schrumpfniere. Abgemagerter Körper, Musculatur und Fettpolster vollkommen atrophisch. K. 51½. r. H. 11,3. l. H. 11,8. In beiden V. d. sehr viele Sptzn. In den N.-H. viele.

Fall 20. 63 J. Phlegmone antibrach. Starke Abmagerung. Anämie. K. 37. r. H. 12,8. l. H. 12,5. H. weich, blutarm, Durchschnitt grau-röthlich. Im l. V. d. sehr viele Sptzn., im übrigen wenig.

Fall 21. Schuhmacher, 67 J. Pneumon. croupos., Myodeg. cord., Schrumpfnieren, Milztumor. Musculatur gut, Fettpolster atrophisch. K. 64. r. H. 15,2. l. H. 26,2. r. H. schlaff, blutreich. Durchschnitt livid., bläulichgrau, von gallertigem Glanz und Consistenz (Angiom. s. Fig. 3). Rechts

überall keine. l. H. prall, auffallend gross, blutreich, Durchschnitt grauröthlich. Sehr viele Sptzn. links.

Resultat in 14 Fällen: Keine Spermatozoen 2mal, wenige 3mal, viele 9mal.

III. Tod durch chronische Krankheiten.[1])

a) Phthisis.

Fall 22. Steinmetz, 17 J. Rippencaries, Lumbalabscess, linksseitiger Pneumothorax. K. 28. r. H. 8,8. l. H. 8,5. l. V. d. wenig, sonst keine Sptzn.

Fall 23. Metzger 19 J. K. 42. r. H. 13,1. l. H. 13,7. H. schlaff, Gewebe fest. Nirgends eine Spur von Sptzn.

Fall 24. Kürschner, 19 J. Desquamat.-Pneunomie, verkäste Lymphdrüsen, Pleuritis sin. K. 45. r. H. 11,0. l. H. 10,7. H. schlaff, sehr blutarm, leichtes Oedem in den Hüllen, Farbe blass grau-rosa. Ueberall keine.

Fall 25. Maurer, 19 J. Anasarka der Extremitäten. Eichel und Hodensack stark geröthet. K. 54. r. H. 19,5. l. H. 16,9. H. mässig blutreich, schlaff, von hell-braunrother Farbe. Gar keine Sptzn.

Fall 26. Student 20 J. Phth. p., Pleuritis, Pericarditis. Musculatur ziemlich gut entwickelt. K. 66. r. H. 17,3. l. H. 16,8. Befund: rechts sehr wenig, links keine.

Fall 27. Forstpracticant, 21 J. Phth. p. Herzhypertrophie, Stauungsorgane, Allgemeine Tuberculose, Ascites. K. 54. r. H. 13,0. l. H. 12,5. H.-Hewebe fest, hell-braunroth. Ueberall keine Sptzn.

Fall 29. Schneider, 23 J. Phth. p., Tuberculose des Darms, Perforation des Coecum, jauchige Peritonitis, Hirnödem. K. 42. r. H. 16,8. l. H. 14,5. Befund: rechts keine, links sehr wenig Sptzn.

Fall 30. Student, 24 J. Pneumothorax, Pleuritis, Darmgeschwüre, Oedem der Extremitäten. K. 67½. r. H. 19,2. l. H. 17,6. H. blutreich, ziemlich prall, hellgrau-röthliche Farbe. Im l. H. mehrere erbsengrosse Tubercelknoten. Keine Sptzn.

Fall 31. Schneider, 25 J. Phth. p., Desquamative Nephritis, Hirnödem. K. 46. r. H. 13,6. l. H. 12,9. In den Vesic. semin. reichlicher, schleimiger Inhalt mit viel Fett und Epithelien, auch in den V. d. viel Fett. Nirgends Sptzn.

1) Den allgemeinen Ernährungszustand werde ich bei diesen Fällen nur dann verzeichnen, wenn derselbe von dem bei Phthisis gewohnten Bilde der totalen Abmagerung, der Atrophie der Musculatur und des Fettpolsters abweicht. Abkürzung: Phth. p. = Phthisis pulmonum. Die Complicationen füge ich hinzu.

Fall 32. Gärtner, 25 J. Stauungsorgane. K. 51. r. H. 16,8. l. H. 18,0. H. schlaff, blutarm, Gewebe fest, Farbe dunkelgrau-bräunlich. Gar keine Sptzn.

Fall 33. Schäfflergehilfe, 26 J. Phth. p., Myodeg. cord., Pleuritis. Kräftiger Körper, gute Musculatur, mässiges Fettpolster. K. 60. r. H. 12,4. l. H. 17,7. Befund: keine.

Fall 34. Schuhmacher, 27 J. Phth. p., Hydropericardium, Ascites. K. 44½. r. H. 12,0. l. H. 12,0. H. schlaff, blass-rosa, äusserst blutarm. Befund: Beide V. d. sehr wenig. r. N.-H. ganz vereinzelte, sonst keine.

Fall 35. Handelsmann, 28 J. Beginnende interstitielle Hepatitis, Cyanotische Induration der Nieren. K. 35. r. H. 11,5. l. H. 9,7. Ueberall keine.

Fall 36 Schuhmacher, 29 J. Phth. p., Lebercirrhose leichten Grades, Darmgeschwüre. r. H. 12,8. l. H. 9,7. K. 35½. H. weich. r. H. bräunlich. l. H. grau-roth. l. N.-H. viele Sptzn., sonst keine.

Fall 37. Maler, 29 J. r. H. 17,1. l. H. 13,7. Ueberall keine.

Fall 38. Schneider, 30 J. Aorten-Insufficienz. K. 49. r. H. 13,1. l. H. 14,1. Der r. H. auf dem Durchschnitt von blassgrauer, der l. H. von bräunlich-rother Farbe. Befund: rechts sehr wenig, links keine Sptzn.

Fall 39. Schieferdecker, 32 J. Desquamativ-Pneumonie, Hydrops univ. K. 67. r. H. 12,3. l. H. 11,8. H. schlaff, blutreich. Durchschnitt dunkel-braunroth. Befund: in beiden V. d. wenig, ausserdem keine Sptzn.

Fall 40. Hausknecht, 33 J. Phth. p., Lebercirrhose. K. 43. r. H. 17,9. l. H. 18,2. In beiden V. d. viel zähe, helle Flüssigkeit, wenig Sptzn. enthaltend, dagegen viel Fett und Epithelien. Sonst nirgends Sptzn. Auch das Hodengewebe ist mikroskopisch mit feinkörnigem Fett durchsetzt.

Fall 41. Expeditor, 33 J. Phth. p., Schrumpfnier. K. 44. r. H. 10,2. l. H. 7,8. H. ziemlich prall, klein, Durchschnitt dunkel-braunroth. Befund: rechts sehr wenig, sonst keine Sptzn.

Fall 42. Handelsmann, 34. J. Phth. p., Tubercul. Peritonitis, Pachymeningitis. K. 49. r. H. 13,0. l. H. 11,0. Beiderseits sehr wenig Sptzn.

Fall 43. Dienstmann, 35 J. Phth. p., Allgem. Miliartuberculose, Ascites. K. 43. r. H. 13,6. l. H. 13,8. H. weich, braunroth. Im r. H. ein erbsengrosser, in Verkäsung begriffener, Tuberkel. Befund: beide V. d. wenig, sonst keine.

Fall 44. Kellner, 37 J. K. 30. r. H. 12,4. l. H. 15,0. H. sehr blutarm, mässig prall; Durchschnitt sehr blass, gelblich-grau. In beiden V. d. sehr wenig, sonst keine Sptzn.

Fall 45. Hausknecht, 37 J. Linksseitiger Inguinalbruch mit Netzvorfall. K. 51. r. H. 10,0. Beide H. klein, saftarm, sehr schlaff, dunkelbraunroth. Nirgends eine Spur von Sptzn.

Fall 46. Schneider, 38 J. Phth. p., Tuberculöse Darmgeschwüre mit Perforation, Peritonitis. K. 44. r. H. 18,5. l. H. 17,2. H. prall, blutreich. Befund: r. V. d. sehr wenig, l. V. d. viele. Beide H. wenig.

Fall 47. Lehrer, 38 J. K. 51½. r. H. 13,0 l. H. 13,6. Beiderseits leichter seröser Erguss zwischen den Blättern der Tunic. vagin. propr. In den Hüllen viel Fett und sulziges Oedem. Im l. V. d. sehr wenig Sptzn., sonst keine.

Fall 48. Maurer, 40 J. Phth. p., Leichter Grad von Lebercirrhose, Darmgeschwüre. K. 47. r. H. 15,4. l. H. 15,1. Nirgends Sptzn.

Fall 49. 42 J. K. 40. r. H. 9,5. l. H. 10,0. Links nicht unbeträchtliche Verwachsungen der beiden Blätter der T. vagin. propr. H. schlaff, sehr blutarm, blassgrau. r. V. d. sehr wenig, sonst keine Sptzn.

Fall 50. Schreinergehilfe, 42 J. Phth. p., Nierencirrhose. Mässiger Ernährungszustand. K. 60. r. H. 10,8. l. H. 11,4. H. mässig prall, saftreich. Nirgends eine Spur von Sptzn.

Fall 51. 42. J. Phth. p., Stauungsleber. K. 37. r. H. 10,0 l. H. 13,0. Am l. H. starke Verwachsungen. Beiderseits wenig Sptzn.

Fall 52. 44. J. Granular-Niere. K. 40. r. H. 10,7. l. H. 10,0. Beide V. d. viele Sptzn. Sonst keine.

Fall 53. 46. J. Phth. p., Beginnende Lebercirrhose, leichter Grad von Fettleber, Frische eitrige Typhlitis. K. 48. r. H. 13,5. l. H. 13,0 H. sehr blutarm, schlaff. Befund: beide V. d. sehr wenig, ausserdem keine.

Fall 54. Schneider, 47 J. K. 30. r. H. 8,8. l. 8,3. H. sehr schlaff und klein, Farbe gräulich-braunroth. Gewebe brüchig. l. V. d. viele, r. V. d. wenig Sptzn.

Fall 55. Kellner, 47 J. Amyloide Degeneration der Nieren, Hydrops univ., Myocarditis. K. 65. r. H. 19,8. l. H. 24,5. Am l. H. unten schwielige Verdickung von etwa Haselnussgrösse. Die Hüllen ödematös. N.-H. wenig, sonst keine.

Fall 56. Schreiner, 49 J. Phth. p., Pleuritis, Darmgeschwüre mit Perforation und Peritonitis, Hydrocephalus int. K. 49. r. H. 19,0. Der vergrösserte l. H. stellt eine Cyste dar mit dicken Wandungen, welche 400g dickflüssige, grau gefärbte Flüssigkeit enthält; an einer Stelle der Wandung liegt, von dieser rings eingeschlossen, der l. H., welcher klein, blass-hellgrau, blut- und saftarm ist. In der Flüssigkeit viele Cholestearinkrystalle, formloser Detritus, Fettmoleküle. Gewicht der ganzen Haematopyoccle mit H. 650g. Keine Sptzn. r. H. schlaff, blutarm, wenig Sptzn.

Fall 57. 54 J. Phth. p., Pleuritis. K. 41. r. H. 13,7. l. H. 14,1. Im r. V. d. viele, im l. V. d. ganz vereinzelte Sptzn.

Fall 58. Tagelöhner, 58 J. Mittlerer Ernährungszustand. Musculatur ziemlich gut, jedoch anämisch. Nierencirrhose, allgemeine Miliartuberculose. K. 46½. r. H. 18,2. l. H. 18,5. H. schlaff, sehr blut- und saftarm. Befund: rechts keine, links ganz vereinzelte Sptzn.

Fall 59. Gerbergehilfe, 59 J. Lebercirrhose. K. 55. r. H. 14,4. l. H. 14,1. Befund: rechts sehr viele, links viele.

Fall 60. Nagelschmied, 60 J. Atrophie des Herzens, leichte Lebercirrhose. K. 35. r. H. 16,2 l. H. 12,5. Befund: Beiderseits wenig.

Fall 61. Taglöhner, 65 J. Phth. p., Hydrocephalus int., Stauungsleber, Schrumpfniere. K. 52. r. H. 22,6. l. H. 20,7. r. V. d. viele Sptzn. links wenig, ebenso beide N.-H. und H.

Fall 62. Werkstattdiener, 68 J. Lebercirrhose. K. 45. r. H. 11,7. l. H. 10,5. Rechts Verwachsungen, links geringer seröser Erguss. H. schlaff, blutarm, dunkel-braunroth. Gar keine Sptzn.

Fall 63. Korbmacher, 72 J. Phth. p., Endocarditis fibros. chron., Atheromathose, Pachymeningitis, Hirnödem. K. 44½. r. H. 29,7. l. H. 9,3. r. H. prall, blutarm, blass-grau-gelblich. l. H. klein, sehr schlaff, blutarm. Durchschnitt schneeweiss, glänzend, gallertig. Befund: rechts sehr wenig, links keine Sptzn.

Resultat unter 42 Fällen: keine Sptzn. 14 mal, wenige 20 mal, viele 8 mal.

b) Andere chronische Fälle.

Fall 64. Metzgergehilfe, 16. J. Typhlitis recidiv., Perforation, eiterige Peritonitis. r. H. 8,7. l. H. 7,7. Befund: rechts sehr viele, links wenig.

Fall 65. 20 J. Hochgradige Abmagerung, Atrophie der Musculatur. Vulnus sclopet. seit 4 Monaten, Peritonitis. K. 33. r. H. 4,0. l. H. 13,2. Der r. H. auffallend klein, schlaff; der l. H. mässig prall, beide auf dem Durchschnitt grauweiss, saftarm. Befund: r. V. d. wenig, r. H. und N.-H. keine Sptzn. l. V. d. sehr wenig, l. H. und N.-H. ganz vereinzelte.

Fall 66. Cigarrenhändler, 25 J. Mässiger Ernährungszustand, Musculatur gut entwickelt, sehr blass. Insufficienz und Stenose der Aorta. K. 54. r. H. 10,9. l. H. 10,7. Beide V. d. wenig, r. N.-H. viele, l. N.-H. keine.

Fall 67. Zeichner, 26 J. Abgelaufener Typhus, Thrombose des l. Sinus transversus, Leptomeningitis. Ziemlich schlecht genährter Körper, geringes Fettpolster, blasse Musculatur. K. 46. r. H. 9,3. l. H. 9,9. H. schlaff, blut- und saftarm, blass-röthlich. Links wenig, rechts sehr wenig Sptzn.

Fall 68. Säcklergehilfe, 27 J. Myodegeneratio cord., Stauungsorgane, hochgradige Kyphoskoliose, sehr starke Cyanose, Hydrops univ. K. 44½. r. H. 14,3. l. H. 13,0. H. mässig prall, blutreich, Gewebe fest, blassgrau. Befund: Beiderseits viele, zum Theil noch lebende.

Fall 69. Bräugehilfe, 28 J. 6 Wochen vor dem Tode an einem Cystosarkom der Reg. axil. sin. operirt. Pleuritis et Pericarditis. K. 55.

r. H. 14,3. l. H. 5,2. r. H. blutreich, braunroth.. l. H. dunkel-braunroth beide ziemlich prall. Nirgends eine Spur von Sptzn.

Fall 70. Bräugehilfe, 28 J. Potator. Sehr kräftige Musculatur, starker Panniculus. Das Herz im höchsten Grade fettig degenerirt, Lebercirrhose, Pachymeningitis chron., Pleuritis. K. 71. r. H. 18,4. l. H. 18,3. In den Hüllen viel Fett. H. prall. Aus den beiden V. d. und auch aus den H. quillt beim Durchschnitt milchiger Fettsaft in reichlicher Menge. Hochgradige fettige Degeneration. Gar keine Sptzn.

Fall 71. Privatier, 28 J. Ziemlich kräftiger Körper, gute Musculatur. Myodegeneratio cordis. Schrumpfniere, braune Induration der Lunge etc. K. 56½. r. H. 18,8. l. H. 20,2. r. V. d. milchige Flüssigkeit mit wenig Sptzn., links viele.

Fall 72. Sattler, 37 J. Ziemlich abgemagerter Körper, geringe Musculatur. Myocarditis, Schrumpfniere, leichter Grad von Lebercirrhose, Hirnödem. K. 64½. r. H. 8,5 l. H. 8,8. Beide H. klein, an beiden unten Verwachsungen und Verdickung. Durchschnitt grauröthlich, saftarm. Ueberall sehr wenige, zum Theil nur ganz vereinzelte Sptzn.

Fall 73. 35 J. 4 Monate vor dem Tode an einem Tumor am Hals operirt. Frische croupöse Pneumonie, linksseitiger Cryptorchismus. K. 41. r. H. 12,4. l. H. 4,1. Beide H. schlaff, braunroth, saftarm. Befund: Beiderseits, auch in dem extra abdomen gelegenen H. keine Sptzn. Der Betreffende war nie verheirathet.

Fall 74. Tischler, 37 J. Musculatur gut entwickelt, blutarm. Anasarka, Myocarditis chronic., Stauungsorgane, Pericarditis. K. 64. r. H. 20,8. l. H. 18,5. H. ziemlich prall, rechts leichte Verwachsungen. Rechts sehr viele, links viele Sptzn.

Fall 75. Schreiner, 38 J. Musculatur und Fettpolster vollständig atrophisch. Lebercirrhose, Schrumpfnieren, Stauungsmilz, Pneumonia croup. K. 71½. r. H. 7,3. l. H. 8,5. H. sehr schlaff, klein, blutarm; Durchschnitt dunkel-braunroth. Befund: Ueberall keine.

Fall 76. 43 J. Cirrhosis hepatis, Pleuritis. Kräftiger Körper, guter Panniculus. K. 60. r. H. 9,2. l. H. 9,2. In den Hüllen viel Fett, H. klein, schlaff, Gewebe weich, leicht zerfallend, Farbe desselben grauröthlich. Mikroskopisch viele Fett- und Eiweissmoleküle. Im r. V. d. wenig Sptzn., ausserdem keine.

Fall 77. Holzhauer, 43 J. Fettpolster und Musculatur atrophisch. Sehr grosse Leiche. Granular-Atrophie beider Nieren, Pleuritis, Bronchitis, Milztumor. K. 70. r. H. 11,6. l. H. 10,5. Nirgends Sptzn. zu sehen.

Fall 78. 44 J. Wohlgenährter, kräftiger Körper. Potator. Myocarditis chronic., Hydrops. univ. K. 72. r. H. 21,5. l. H. 21,5. H. prall, blut- und saftreich, von blass-röthlicher Farbe. Befund: rechts sehr viele, links wenig.

Fall 79. Schweizer, 45 J. Sehr kräftiger Körper. K. 76. Starkes Fettpolster, Musculatur sehr blass. Myocarditis chronic., hämorrhagische Infarcte der Lungen, Stauungsorgane, Hydrops univ. Die Mamma bildet beiderseits eine hühnereigrosse, derbe schwielige Masse. Penis sehr rudimentär. Linksseitiger Cryptorchismus. Beide H. sehr klein, auch der rechte stark adhärent. Länge des letzteren 3,5 cm, Dicke 1,5 cm. Gewicht 10,8 g. Aus beiden V. d. entleert sich auf Druck eine geringe Menge wässriger, grünlicher Flüssigkeit, in der nur Epithelien zu sehen sind. Von Sptzn. nirgends eine Spur. Das betreffende Individuum war nie verheirathet, behauptete jedoch Erectionen gehabt zu haben, war übrigens schon damals stark mente captus. Nach Stimme, Aussehen, Mammabildung konnte man ihn auf den ersten Blick für ein Weib halten.

Fall 80. 47 J. Grosse, ziemlich kräftig gebaute Leiche, von mittlerem Ernährungszustand. Complicirte Fractura cruris, Pleuritis, Endocarditis, Granularatrophie beider Nieren. K. 55. r. H. 11,9. l. H. 9,8 H. schlaff, blut- und saftarm, dunkelgraues Gewebe. Gar keine Sptzn.

Fall 81. Kutscher, 47 J. Starke Abmagerung. Phlegmone der Lumbalgegend. Amyloide Degeneration von Milz, Nieren, Darm. K. 58. r. H. 15,0. l. H. 13,7. Befund: Beiderseits äusserst wenig Sptzn.

Fall 82. Pferdewärter, 48 J. Caries der Fusswurzelknochen. Amput. cruris, Tetanus, Sepsis. K. 42. r. H. 17,9. l. H. 13,2. H. sehr schlaff blutarm, im Zustande fettiger Degeneration. Beide V. d. enthalten reichlich dicke gelbliche Flüssigkeit. Nirgends Sptzn.

Fall 83. Hafner, 50 J. Starke Abmagerung, Fettpolster vollkommen geschwunden, Musculatur äusserst blass und atrophisch. Carcinom der rechten Nier., Pericarditis, Krebsmetastasen in den Lungen, in den Mesenterialdrüsen und in der linken Nier. K. 42. r. H. 7,5. l. H. 6,0. H. sehr klein und schlaff. Im l. V. d. einzelne Sptzn., ausserdem gar keine.

Fall 84. 51 J. Musculatur ziemlich gut entwickelt, Fettpolster geschwunden. Sarkom des Stirnlappens, in peripherer Erweichung. Lungenödem. K. 40. r. H. 25,0. l. H. 21,0. H. prall, gross. Befund: sehr viele Sptzn.

Fall 85. Kapellmeister, 52 J. Grosse, kräftig gebaute Leiche, Musculatur mässig, blass, Fettpolster gut. Phlegmone manus et antibr., Erysipelas, Cor adipos., Pachymeningitis chronic., Cirrhose der Lungenspitzen, Bronchitis, Peribronchitis etc. K. 56½. r. H. 11,1. l. H. 10,7. H. sehr schlaff, in den Hüllen viel Fett. Befund: im l. V. d. äusserst wenig (2 gesehen) sonst keine.

Fall 86. Zimmermann, 52 J. Musculatur blass, atrophisch, Fettpolster geschwunden. Hypertrophie und Myodegeneratio cordis. Lungeninfarcte. Atrophische Stauungsleber, Schrumpfnieren. Hydrops univ.,

Icterus. K. 70. r. H. 10,7. l. H. 10,5. H. klein, sehr schlaff, leicht icterisch. In den beiden V. d. ganz vereinzelte Sptzn., im Uebrigen keine.

Fall 87. Portefeuillearbeiter, 55 J. Carcinoma oesophagi. Tod in Folge hochgradiger Inanition. Metastasen in der Leber. Hochgradig abgemagerter Körper, Schwund des Fettpolsters und hochgradige Atrophie der Musculatur. K 32. H. weich, blut- und saftarm. r. H. 13,2. l. H. 12,1. Befund: rechts wenig, links ganz vereinzelte Sptzn.

Fall 88. Händler, 55. J. Ziemlich grosse kräftige Leiche, Fettpolster mässig entwickelt, Musculatur blass. Potator. K. 79. Atheromathose und Insufficienz der Aorta, Lungeninfarcte, Hirnatrophie. H. klein und schlaff, ödematös, ebenso die Hüllen stark sulzig ödematös. Beiderseits starke Verwachsungen der Tunica vagin. propr. Befund: rechts vereinzelte, links viele.

Fall 89. Packträger, 55 J. Gute Musculatur, aber anämisch, Fettpolster schwach. Thrombose der Art. basilaris, Myodeg. cord. adip., Lebercirrhose, leichte Atheromathose. K. 56. r. H. 17,7. l. H. 11,3. In den V. d. milchweisser Saft mit Epithelien und Fettkörnchen. Rechts sehr wenig, ausserdem gar keine Sptzn. H. schlaff, schmutzig-graubraun.

Fall 90. Taglöhner, 56 J. Starke Abmagerung, Fettpolster und Musculatur atrophisch. Chron. Myocarditis, Lungenödem, Hydrops univ. K. 52. r. H. 13,4. l. H. 11,9. H. schlaff, sehr blutarm, die Hüllen ödematös. Im Allgemeinen sehr wenig Sptzn.

Fall 91. Laborant, 58 J. Musculatur schwach, Fettpolster geschwunden. Emphys. pulm. Schrumpfnieren. K. 42. r. H. 19,1. l. H. 18,4. Befund: rechts wenig, links viele Sptzn.

Fall 92. Bäcker, 62 J. Ziemlich starke Abmagerung. Hochgradige allgemeine Atheromathose, Myodegeneratio cordis, leichter Grad von Lebercirrhose und von Granularatrophie der Nieren, käsige Pneumonie. K. 61. r. H. 9,7. l. H. 9,7. H. saft- und blutreich, schlaff, auf dem Durchschnitt dunkel-braunroth. Ueberall keine Sptzn.

Fall 93. Taglöhner, 63 J. Kräftiger, musculöser Körper. K. 49½. Emphys. pulm., Endocarditis chronic. Vor 4 Tagen an einem Osteosarkom der linken Inframaxillargegend operirt. Leichtes Hirnödem, acute Sepsis. Beiderseitige Hydrocele, in der rechten 225 g, in der linken 50 g Flüssigkeit. Die Samenbläschen prall gefüllt mit schleimiger, gelblicher Flüssigkeit, ohne Sptzn. H. ziemlich schlaff, gross. Im r. V. d. viele Sptzn., ausserdem nur 1, noch lebendes im l. V. d. beobachtet.

Fall 94. Postillon, 66 J. Myodeg. cord., Lebercirrhose, Sarkom der Hypophysis cerebri, Hydrocephalus ext. et. int. K. 47. r. H. 21,3. l. H. 20,8. Beiderseits nicht unbedeutender seröser Erguss zwischen den Hüllen. Beiderseits sehr wenig Sptzn.

Fall 95. Kaminkehrer, 66 J. Myodeg. cord., Lebercirrhose, Emphys. pulm., Hydrops univ. K. 77. r. H. 35,8. l. H. 30,5. Hochgradige Hydrocele. Rechtsseitige Epididymitis mit Vereiterung im Caput. Starke Schwellung im N.-H. bis Daumendicke, daher das grosse Gewicht. Beide H. stark hydropisch, gross. Das Gewebe feinkörnig getrübt, auch viele Fetttropfen. Befund: Gar keine.

Fall 96. Retoucheur, 67 J. Granularatrophie beider Nieren, alte und frische apoplectische Heerde im rechten Grosshirn und am Boden des IV. Ventrikels. Morbus Basedowii. K. 36½. r. H. 13,0. l. H. 14,6. Beide H. schlaff, blutarm. Befund: beiderseits viele.

Fall 97. Taglöhner, 69 J. Hochgradig abgemagerter Körper. Anämie. Polypen am Eingang des Ductus choledochus in das Duodenum, zahlreiche Abscesse in der Leber, beginnende Cirrhose derselben. Beginnende Schrumpfnieren. K. 36. r. H. 8,3. l. H. 7,9. Befund: Sehr viele. In den V. d. das ganze Gesichtsfeld nur Sptzn.

Fall 98. Gefreiter, 72 J. Abgemagerter Körper. Myodeg. cord., Lebercirrhose, leichter Grad von Schrumpfnieren, Lungenödem. K. 50. r. H. 28,8. l. H. 22,7. An beiden N.-H. linsengrosse Cysten, ohne Sptzn. In beiden V. d. sehr viele.

Fall 99. Taglöhner, 72 J. Starke Abmagerung. Carcinom der Prostata mit Uebergreifen auf die Blase, metastatische Knoten in den Nieren, Hirnödem. K. 52. l. H. 8,0. Rechts starke Verwachsungen. H. sehr schlaff, klein, dunkel-braunroth. Im r. H. stellenweise starke Vermehrung des Bindegewebes. Gar keine Sptzn.

Fall 100. Taglöhner, 74 J. Kräftige, grosse Leiche. K. 51½. Panniculus und Musculatur gut entwickelt. Gangräna senilis dig. I. ped. sin., acute Sepsis, alte Endocarditis calcul. der Aortenklappen, rechtsseitige alte Inguinalhernie. r. R. 18,8. l. H. 18,9. Befund: Im linken V. d. wenig Sptzn, sonst keine.

Resultat in 37 Fällen: keine Spermatozoen 11 mal, wenige 13 mal, viele 13 mal.

Das Gesammtresultat gestaltet sich also, übersichtlich zusammengestellt, folgendermaassen:

	Spermatozoen			Zusammen
	keine	wenig	viele	
Plötzliche Todesfälle .	—	3	4	7
Acute Fälle	2	3	9	13
Phthisis pulmonum .	14	20	8	43
Andere chronische Fälle	11	13	13	37
Zusammen	27	39	34	100

Ich will mich zunächst nicht auf Erörterungen über dieses Resultat einlassen; einerseits spricht dasselbe selbst für sich, andrerseits werde ich bei der folgenden Besprechung der Ursachen der Functionsstörungen der Hoden des öfteren auf meine Untersuchungsresultate zurückkommen.

Welches sind also die Ursachen, welche bewirken, dass ein oder beide Hoden functionslos werden, somit den Zustand der Azoospermie, der Sterilität des Mannes herbeiführen? Es ist nicht meine Absicht, und ich wäre auch dieser Leistung nicht gewachsen, die Frage durchweg auf histologischem Wege, fussend auf der normalen Spermatogenese zu erklären; nur einige histologische Bemerkungen werde ich am Schlusse dieser Arbeit beifügen. Dagegen möchte ich die äusseren Ursachen des Fehlens der Spermatozoen näher besprechen und diese, nach allem, was über diese Frage publicirt wurde, sowie nach meinen eigenen Untersuchungen in folgende Gruppen theilen:

1. Mangelhafte Entwicklung der Hoden.
2. Locale Ursachen, d. h. Erkrankung der Hoden und ihrer Umgebung.
3. Allgemeine Ursachen, solche, die auf Affection des Gesammtorganismus beruhen.
4. Senile Atrophie.

In Bezug auf den ersten Punkt, die mangelhafte Entwicklung, ist vor Allem festzustellen, in welchem Lebensalter überhaupt die Zeugungsfähigkeit beim Manne beginnt, und — um dieses gleich mit zu erledigen — in welchem sie aufhört.

Zacchias gibt an, dass die Zeugungsfähigkeit des Mannes vom 15.—70. Lebensjahre dauert, ebenso Casper mit dem Bemerken, dass die Fähigkeit zum Beischlaf jedenfalls früher (ca. 3 Jahre eher) beginnt und auch später aufhört als die Zeugungsfähigkeit.

Hensen[1]) nimmt an, dass der Mann etwa 1 Jahr später geschlechtsreif werde als die Frau. Mit dem 60. Jahre gibt dieser Autor den Beginn des Erlöschens der Zeugungsfähigkeit an.

---

1) Hensen, Handb. d. Physiol. von Hermann (1881) Bd. 6 Th. 2 Kap. 3. Der Same und der Hode.

Dyplay[1]) fand bei 51 Greisen, von denen 9 das 80. Lebensjahr überschritten hatten, in 37 Fällen Samen mit Samenfäden.

Schlemmer[2]) kommt zu dem Schlusse, dass normales Sperma in allen Lebensaltern vom 14. bis zum 84. Lebensjahre vorkommen könne.

Jedenfalls kommen in dieser Richtung bedeutende individuelle Verschiedenheiten vor; der eine Mensch ist bekanntlich körperlich noch ein Kind in demselben Alter, in welchem der andere schon ein Mann ist — ganz abgesehen von der Verschiedenheit bei verschiedenen Volksstämmen —, und dieses zeigt sich nirgends mehr als auf dem besprochenen Gebiete; derselbe Unterschied herrscht mutatis mutandis im hohen Alter. Wenn übrigens, wie schon oben erwähnt, Casper bei einem 94jährigen Greis noch Samenfäden fand, so dürfte der Productionsdauer derselben wohl kaum eine absolute Grenze zu stecken sein.

Die von mir beschriebenen Fälle umfassen die Lebensalter vom 16. bis zum 74. Jahre; sie alle haben Repräsentanten mit Vorhandensein des befruchtenden Princips. Bei einem 14jährigen und 15jährigen fand ich noch vollständig unentwickelte Hoden, ganz klein und functionslos, bei einem 80jährigen Greis sah ich dieselben in annähernd normaler Grösse, aber keine Spermatozoen bildend. — Die letztgenannten Fälle sind oben nicht mit aufgezählt.

Rudimentäre Entwicklung und der vollständige Defect des Hodens und seiner Adnexa sollen in seltenen Fällen doppelseitig, häufiger einseitig vorkommen. Eine wirkliche mangelhafte Entwicklung post partum tritt wohl nur bei Cryptorchismus, also in Folge einer Lagerungsanomalie auf. In den beiden, bei meinen Untersuchungen gefundenen, Fällen von Retentio testis (73, 79) fanden sich weder in dem in der Bauchhöhle zurückgebliebenen, noch in dem anderen Hoden irgendwo Spermatozoen. In dem ersteren Fall (73, s. Fig. 3 Durchschnitt dieses cryptorchischen Hodens) könnte man vielleicht an eine sympathische Erkrankung des extra abdomen gelegenen Hodens denken; in dem letzteren

1) Dyplay, cf. Valentin, Grundriss d. Physiol. 4. Aufl. (1855) S. 802.

2) Schlemmer, Beitrag zur Histologie des menschlichen Sperma. (Refer. Virchow's Jahresber. 1877 Bd 1. S. 485.)

Falle (79) war, wie erwähnt, überhaupt gänzlich mangelhafte Entwicklung der Genitalien vorhanden.

Ausserdem wäre Zurückbleiben in der Entwicklung bis zur Geschlechtsreife denkbar bei frühzeitig, d. h. vor der Pubertät aufgetretenen grossen Scrotalbrüchen, Hydrocelen oder sonstigen die Hoden am Fortwachsen mechanisch hindernden Momenten. Hierüber, sowie, ob sonst ein solcher Zustand der extra abdomen gelegenen Hoden vorkommt, ist mir nichts bekannt.

Hier schliessen sich die Zustände an, bei denen eine Functionsstörung der schon genügend entwickelten und bisher normales Sperma bildenden Hoden die Folge einer localen Erkrankung ist, also die eigentlichen chirurgischen Krankheiten der Hoden, Nebenhoden, Vasa deferentia und ihrer Hüllen. Sie alle aufzuzählen würde über die mir gesteckten Grenzen gehen; jedes chirurgische Lehrbuch behandelt diese Zustände nebst ihrer Prognose zur Genüge. Ohnehin ist ja klar, dass z. B. eine ganz oder zum grössten Theil von Neubildung ergriffene Drüse wie der Hode kein normales oder gar kein Secret mehr liefern kann. Hinlänglich bekannt ist ferner die schlechte Prognose, welche Entzündungen wie Epididymitis und Orchitis in Bezug auf die Function liefern, was namentlich die Folge davon sein soll, dass die Vasa deferentia durch Betheiligung an der Entzündung (Funiculitis duplex) später obliteriren. Brissaud[1]) behauptet allerdings, dass Ligatur des Vas deferens im Gegensatz zu den Wirkungen der Stenosirung anderer Drüsenausführungsgänge keine Cirrhose des Hodens bewirke, sondern dass letzterer im Zustande functionstüchtiger Neutralität bleibe. Dagegen zeigte Kehrer an Thierversuchen, dass die Unterbindung des Vas deferens im Laufe von ¾ Jahren starke Erweiterung und Wandverdickung des peripheren Stückes bewirkt, worin sich eingedicktes Sperma befinde. Allerdings atrophirten die Hoden darauf hin äusserst langsam. Dass die Ansicht Brissaud's unhaltbar und diejenige von Kehrer die richtige ist, lehren die Erfahrungen der Thierheilkunde. Bei den Castrationen der Hausthiere erreicht man den beabsichtigten Zweck, den Schwund des Hodens, künstlich durch Klopfen der

1) Brissaud, Ueber die Spermatogenese beim Kaninchen. Referat Schmidt's Jahrbücher Bd. 190 Nr. 2 (1881) S. 113.

Samenstränge, durch Umdrehung des Samenstrangs und Hodens, durch subcutane Unterbindung oder Durchschneidung des Samenstrangs (vgl. C. Hering, Handb. der thierärztl. Operationslehre. Stuttgart 1857. S. 221 u. ff.).

Nach diesen Untersuchungen und nach den weiter oben angeführten Resultaten von Kehrer und von Liégeois kann man bei der Häufigkeit der Gonorrhoe und ihrer Folgen wohl mit Recht vermuthen, dass in manchen, vielleicht in den meisten Fällen, in denen andere Gründe der Azoospermie oder der Hodenatrophie nicht zu finden sind, diese Anomalien auf irgendwelchen Folgezuständen von Gonorrhoe basiren, die aus Mangel einer Anamnese nicht weiter constatirt werden kann.

Zu solchen Folgezuständen gehören auch die chronischen diffusen oder circumscripten interstitiellen Entzündungen des Hodens, über die ich unter den histologischen Bemerkungen noch einiges hinzufügen werde.

Als fernere Ursache erworbener Functionsunfähigkeit des Hodens erwähne ich noch die Atrophie, welche eintritt durch den Druck von Scrotalbrüchen (so Fall 4, 10, 45), ebenso durch Hydrocele (56. 93).

Den Uebergang von der local bedingten Functionslosigkeit der Hoden zu solcher, die auf Schwächung des Gesammtorganismus beruht, bilden Zustände von vorübergehender Azoospermie in Folge von Excessen in Venere. Es ist dieser Zustand eigentlich weniger ein nicht Functioniren als ein, — um den Ausdruck zu brauchen, — nicht schnell genug Functioniren. Schon a priori ist es denkbar, dass das Sperma als ein Drüsensecret mit wesentlichen morphologischen Bestandtheilen diese letzteren nicht mehr enthalten wird, sobald der Consum nicht mehr Schritt hält mit der Production der Drüse, sobald mit anderen Worten die Hoden in Bezug auf Bildung der befruchtenden Elemente hinter dem Verbrauch an solchen in ihrer Thätigkeit zurückbleiben. So sollen auch nach Lallemand bei langwieriger Spermatorrhoe die Spermatozoen schliesslich ganz schwinden, wogegen Fürbringer dieses bestreitet und behauptet, dass in der Mehrzahl der von ihm beobachteten Fälle ein in jeder Beziehung normalem Sperma gleichendes Secret geliefert worden sei, dass sich die Spermatozoen nach Form,

Grösse und Zahl, Ausbildung in nichts von normalen unterschieden hätten. In einem Falle seien trotz jahrelangen Bestehens der Spermatorrhoe fort und fort Kinder gezeugt worden [1]).

Die oben geäusserte Ansicht bestätigen die schon erwähnten Thierversuche von Plönnies, welcher das Fehlen der Spermatozoen nach zu häufig und zu schnell wiederholter Ejaculation so erklärt, dass nach Ausstossung aller in den Samenleitern und nach diesen auch aller noch in den Spermatoblasten haftender, reifer Samenfäden ein längerer Zeitraum verstreichen muss, bis neue Samenfäden in genügender Menge wiedergebildet werden. Klinisch ist demnach auch eine vorübergehende und eine permanente Azoospermie zu unterscheiden.

Ein ähnliches, gleichsam physiologisches Fehlen der Samenkörper bei ganz normalen Individuen fand Casper, als er längere Zeit hindurch mit einem 60jährigen Naturforscher dessen Sperma mikroskopirte. Es ergab sich, dass dieses Secret in demselben Maasse dünner und ärmer an Spermatozoen wurde, je öfter der Act ausgeübt wurde. Nach täglichem Coitus fehlten dieselben gänzlich. Auch Schlemmer hebt als Schlusssätze seiner oben erwähnten Beobachtungen hervor, dass durch in kurzen Zwischenräumen wiederholten Geschlechtsgenuss, ferner durch länger andauernde Anstrengungen, durch schwere Krankheiten und alle jene im Organismus verlaufenden Processe, welche eine Ernährungsstörung bewirken, auch Störungen in der normalen Zusammensetzung des Sperma entstehen können.

Damit sind wir zugleich auf den Einfluss gekommen, welchen die den Organismus schwächenden Zustände auf die normale Thätigkeit der Hoden ausüben. Schon länger ist es bekannt, dass chronische Krankheiten zu Impotenz [2]) führen können; als solche nennt Curschmann [3]) namentlich Leiden der Verdauungsorgane

1) In zwei Fällen von hartnäckiger und lange dauernder Spermatorrhoe, deren Producte ich gelegentlich mikroskopisch untersuchen konnte, fand ich das ergossene Secret sehr reich an gut entwickelten Spermatozoen. Bollinger.

2) Ich spreche hier von Impotenz, weil es sich um diesbezügliche klinische Beobachtungen handelt.

3) Curschmann, Die functionellen Störungen der männlichen Genitalien. Ziemssen's Handb. Bd. 9 H. 2.

und der Nieren, besonders chronische Nephritis, ferner Tabes und Meningitis spinalis.

Dass auch Lungenphthise unter die Gruppe dieser Krankheiten gehört, glaube ich nach dem Resultat meiner Untersuchungen nicht bezweifeln zu dürfen, wie überhaupt der Einfluss aller ernsteren chronischen Krankheiten nicht unbeträchtlich erscheint. Auffallend ist dabei, wie oft gerade bei den in jugendlichen, besten Jahren verstorbenen Phthisikern die Untersuchung auf Spermatozoen negativ ausfiel, dagegen im höheren Alter relativ häufig ein positives Resultat hatte. Dieser Unterschied ist vielleicht so zu erklären, dass die Form der Phthise bei denjenigen Individuen, welche ein höheres Alter erreichten, eine mehr gutartige, bei den früh verstorbenen hingegen mehr bösartiger Natur war.

Am interessantesten ist wohl das Verhalten der geschlechtlichen Fähigkeiten beim Diabetes. Seegen[1]) beobachtete bei dieser Krankheit constant, „dass die Abnahme der geschlechtlichen Potenz, wo sie auftritt, mit unter die ersten Symptome des Diabetes gehört, also zu einer Zeit auftritt, wo die Ernährungsanomalie noch keine bemerkenswerthe Veränderungen in dem Organbestande, dem Kapital des Körpers hervorgebracht hat.“ In manchen Fällen von Diabetes tritt nach Seegen auch überhaupt keine Impotenz ein.

Und noch eine Affection führt ohne Zweifel zur Functionslosigkeit der Hoden, nämlich die Folgen des Potatoriums. Rheinstaedter[2]) meint in dieser Beziehung, „excessiver Wein- und Branntweingenuss scheine weniger depotenzirend zu wirken als das gewohnheitsmässige Trinken grosser Quantitäten Bier. Vielleicht trage der Lupulingehalt des Bieres Schuld daran.“ Auch ist dieser Autor der Ansicht, dass übertriebenes Rauchen starker Cigarren die Potenz schädige. Curschmann erzählt Fälle, dass Männer sich absichtlich gleichsam als Therapie Frigidität durch Biergenuss verschafften. Im Uebrigen dürfte es keinem Zweifel unterliegen, dass in Folge von Potatorium — und in München pflegt sich dasselbe

1) Seegen, Ueber den Diabetes mellitus.

2) Rheinstaedter, Ueber Sterilität. Deutsche med. Wochenschrift von P. Börner Jahrg. 1879.

ja meist auf Bier zu beschränken — namentlich wo solches schon zur Erkrankung anderer Organe, wie des Herzens, der Leber, der Nieren geführt hat, auch mangelhafte Hodenfunction oder gänzliches Erlöschen derselben eintreten kann (s. u.).

An Medicamenten, welche die Thätigkeit der Hoden herabsetzen sollen, werden genannt: Camphora, Kali bromat., Lupulin, Kali jodat., Arsenik bisweilen und nach Levinstein[1]) Morphin.

Was endlich die senile Involution des Hodens betrifft, so wurde, was sich auf die Altersstufen bezieht, schon oben besprochen, die histologischen Details dieser Rückbildung werde ich weiter unten erwähnen.

Somit glaube ich die Besprechung der Ursachen der Azoospermie erledigt zu haben und will hieran nur noch einige Bemerkungen über pathologisch-histologische Veränderungen der Hoden anknüpfen, wie ich sie im Laufe meiner Untersuchungen beobachtete und zum Theil noch gar nicht oder nur sehr kurz in der Literatur erwähnt fand.

Am häufigsten sind jedenfalls die zwei, allerdings hinlänglich bekannten Zustände der fettigen Degeneration und der Cirrhose, der bindegewebigen Induration. So tritt fast stets beim cryptochischen Hoden eine dieser beiden Entartungsformen auf, deren letztere wir in Fig. 2 abgebildet haben. Um fettige Degeneration des Inhalts der Samenschläuche handelt es sich in den meisten Fällen der Azoospermie in Folge von Potatorium (so bei Fall 7, 40, 70, 89, 94 u. a.).

Eine chronische interstitielle Orchitis im Gefolge acuter Entzündung beschreibt Klebs als „Zustände, welche mit den interstitiellen Processen in der Leber und Niere vollständig übereinstimmen, jedoch mit dem Unterschiede, dass kein Stadium der Schrumpfung oder Granular-Atrophie eintritt". Klebs unterscheidet dann zwei verschiedene Folgezustände hiervon, die granulirende interstitielle Orchitis und die käsige Orchitis.

Den ersteren Zustand habe ich mehrfach sehr gut ausgesprochen gesehen, so in einem Falle von Phthisis derartig, dass stellenweise

1) Levinstein, Die Morphiumsucht (1877).

fast nur Bindegewebe, nur ganz vereinzelte Drüsenschläuche im Gesichtsfelde waren (s. Fig. 5), an anderen Stellen die letzteren comprimirt, gezackt, fast sternförmig aussahen.

Auch bei der senilen Involution dürfte es sich in den meisten Fällen um eine Zunahme des Bindegewebes und ein dem entsprechendes Schrumpfen der Samenkanälchen handeln, in anderen um fettige Degeneration. Bedeutende Verkleinerung des Hodens ist nicht nothwendige Bedingung des Alters, wie mir überhaupt nach allem die Bildung und Menge der Spermatozoen nicht von der Quantität des vorhandenen Drüsengewebes abzuhängen scheint, sondern von der Qualität, d. h. in der Hauptsache von dem Zustande, der Thätigkeit oder Unthätigkeit der Samenzellen.

Besonders interessant ist noch eine Art hyaliner Verquellung der Drüsenschläuche und ihres Inhalts, welche ich beim senilen Hoden beobachtete. Dieselbe führt ohne Zweifel zur gänzlichen Unfähigkeit, Spermatozoen zu bilden (s. Fig. 4).

Endlich habe ich in Fall 20 einen solchen beschrieben, bei dem neben vollständiger Integrität und Functionsfähigkeit des einen Hodens, in dem anderen, absolut nicht functionirenden, ein Angioma cavernosum sich vorfand (s. Fig. 3).

Nach Krause [1]) hat man sich den histologischen Vorgang im puerilen, geschlechtsreifen und senilen Hoden folgendermaassen zu denken: Die Samencanälchen befinden sich entweder im ruhenden oder im activen, Samen producirenden Zustande. Die Samencanälchen junger, zeugungskräftiger Säugethiere sind fast ausnahmslos im activen Zustande; es findet in ihnen lebhafte Samenproduction statt. Es zeigt sich in solchen eine ausserordentlich lebhafte Zellenvermehrung durch karyokinetische Kerntheilung. Zwischen den in Karyokinese begriffenen Zellen kommen auch solche mit ruhenden Kernen vor; diese sind ausschliesslich bei Knaben vor der Pubertät vorhanden; häufig sind sie auch im menschlichen Hoden während des mittleren Mannesalters und später, sowie bei Individuen, die durch Krankheit zu Grunde gegangen sind. Alle solche ruhenden Kerne charakterisiren sich sofort durch

1) W. Krause, Nachträge zur allgemeinen und mikroskopischen Anatomie. Hannover (1881) S. 76 ff.

ihre deutlichen Kernmembranen und Kernkörperchen; letzteres soll namentlich charakteristisch für ruhende Kerne sein. Ebenso hebt Brissaud nach Untersuchungen am Kaninchen die zwei Zustände des Hodens wie anderer Drüsen, denjenigen der Ruhe und den der Thätigkeit hervor. Erwachsene Kaninchen zeigten fast beständig den letzteren. Bei voller Thätigkeit der Drüse finde man die von La Valette St. George sog. primitiven Samenzellen beträchtlich vermehrt.

Zum Schluss noch einige kurze Bemerkungen über Gewichtsverhältnisse der Hoden. Krause gibt als Gewicht des Hodens (ohne Nebenhoden) 15 bis 24,5 g an, der Nebenhode soll nach ihm ein Gewicht von 1,2 bis 4 g, gewöhnlich von 2,1 g haben. Als Durchschnittszahl fand ich für Hoden mit Nebenhoden 14,3 g. In den Lebensaltern bis zum 30. Jahre stellt sich nach Berechnung aus meinen Fällen das Durchschnittsgewicht auf 15,8 g, von 30 bis 60 Jahren auf nur 11,1 g, über 60 Jahre 14,75 g. Auffallend ist dabei allerdings, dass gerade das kräftigste Mannesalter die niedrigste, das höhere Alter dagegen eine grössere Zahl gibt und muss wohl zugestanden werden, dass bei Berechnung einer grösseren Zahl von Fällen die Werthe sich vielleicht anders gestalten werden. Selbstredend habe ich die abnormen Fälle nicht mit in diese Berechnungen hineingezogen.

Das Verhältniss des Gewichtes beider Hoden zum Körpergewicht gestaltet sich im Allgemeinen wie 1:1755, bei den plötzlichen Todesfällen wie 1:1638, bei den acuten Fällen wie 1:1634, bei den Phthisikern 1:1599, in den anderen chronischen Fällen wie 1:1940.

Noch einen Punkt möchte ich kurz berühren. Es ist die allgemeine Ansicht, dass nach Schwund, Atrophie, Functionslosigkeit oder Exstirpation eines Hodens der andere vicariirend hypertrophisch werde. In drei Fällen habe ich dieses allerdings beobachtet (4, 21, 63). Dagegen war diese compensatorische Hyperplasie in drei anderen Fällen durchaus nicht erfolgt (65, 69, 73), so dass ich über diesen Punkt noch kein definitives Urtheil fällen kann.

Am Schlusse dieser Arbeit komme ich der angenehmen Pflicht gerne nach, meinem hochverehrten Lehrer, Herrn Prof. Bollinger für dessen vielseitige Unterstützung bei dieser Arbeit meinen aufrichtigen Dank auszusprechen.

Erklärung der Tafel.

Fig. 1—4 gleiche (Hartnack Syst. 4 Oc. 3); Fig. 5 stärkere Vergrösserung.

Fig. 1. Querschnitt durch den normalen Hoden eines 30-jährigen Mannes (Selbstmörder, s. Fall 4).

Fig. 2. Kryptorchischer, nicht functionirender Hode im Zustande fibröser Schrumpfung. Die Drüsenschläuche stark zusammengedrängt, ihr Lumen bedeutend verringert, so dass in einem Gesichtsfeld ungleich mehr Querschnitte derselben zu sehen sind als bei Fig. 1. Einzelne Samencanälchen leer oder fast leer von Zellen. Bedeutende Zunahme des Bindegewebes (s. Fall 73).

Fig. 3. Angioma cavernosum. Wandungslose Hohlräume, zum Theil mit Blut gefüllt, zum Theil leer, umgeben von reichlichem Bindegewebe; fast vollständiger Schwund des Drüsengewebes, so dass nur ganz vereinzelte, stark comprimirte Schläuche zu sehen sind. Gänzliche Functionslosigkeit des Hodens (s. Fall 21).

Fig. 4. Kleiner seniler Hode von einem 72jährigen Phthisiker. Die Samencanälchen, deren Lumina bedeutend verengert sind, befinden sich in einem Zustande stark glasiger (hyaliner) Verquellung; auch das Bindegewebe ist zum grössten Theil hieran betheiligt. Es sind nur noch die Conturen der Drüsenschläuche zu erkennen; von Zellen ist in denselben kaum noch eine Spur zu sehen. Stellenweise sehr viel Bindegewebe; allgemeine Zunahme desselben (s. Fall 63).

Fig. 5. Schnitt durch den Hoden eines Phthisikers mit vollständiger Azoospermie. 29 Jahr. Ungemeine Zunahme des Bindegewebes. An einigen Stellen fast gar keine Drüsenschläuche mehr. Die Zeichnung zeigt solche von reichlichem Bindegewebe umgeben (s. Fall 36). Die Vergrösserung (Seibert, Syst. 5 Oc. 0) ist stärker als bei Fig. 1—4.

Fig. 1.



Fig. 4.

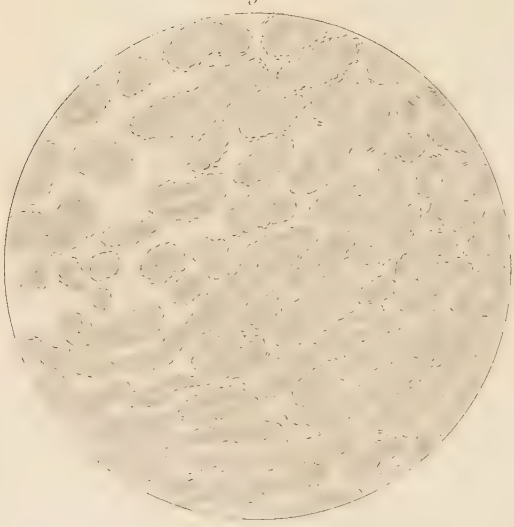

Fig. 2.

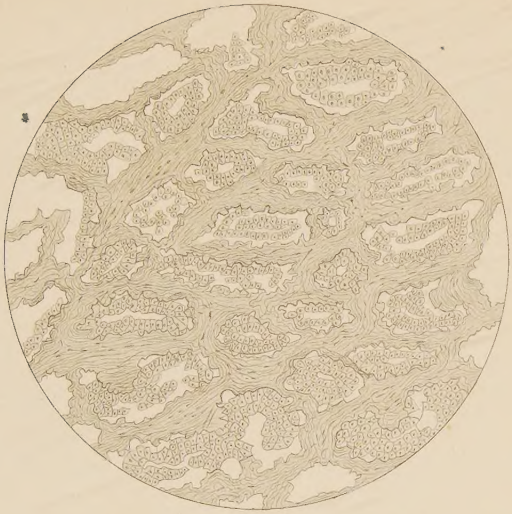

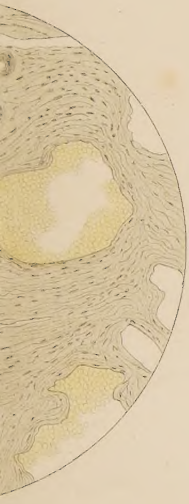

Fig. 5.

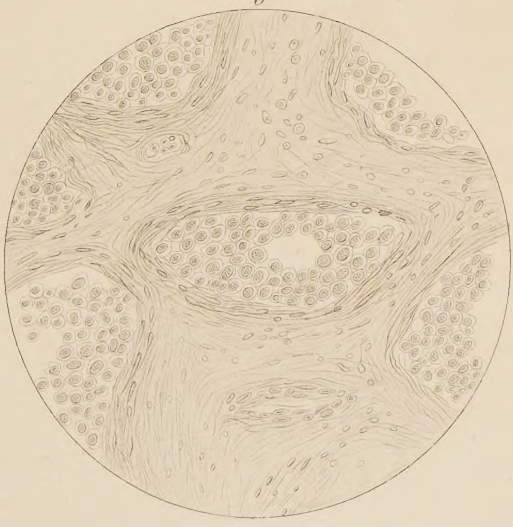

Lith. Anst. v. E. A. Funke, Leipzig.